

Aviso de derecho de autor

Esta publicación es el derecho de autor conjunto de:
International Circumcision Forum © Inter-Circ 2014-2016 y
The Circumcision Helpdesk™ © The Circumcision Helpdesk™ 2000-2016
Todos los derechos reservados.

Cualquier reproducción o redistribución de parte o la totalidad de los contenidos en cualquier forma está prohibida salvo para los siguientes fines:

- La impresión o la descarga de este documento a un disco duro local para su uso personal y no-comercial,
- Copiar el documento completo, en forma electrónica o impresa, a terceras partes individuales para su uso personal. No se realizará ningún cargo y se debe identificar al Inter-Circ International Circumcision Forum como la fuente del material,
- Proporcionar un hipervínculo estándar de su sitio web personal o blog a este documento siempre que se abra en una nueva ventana o pestaña, completo con la identidad de Inter-Circ en la línea de direcciones del navegador,
- Citar partes de esta publicación para fines académicos siempre que la fuente sea reconocida como se menciona anteriormente.

Usted no puede, sin nuestro permiso expreso por escrito, distribuir o explotar comercialmente el contenido de este documento, ni tampoco se puede transmitir o almacenar en cualquier otra página web u otro tipo de sistema de recuperación electrónica.

Las solicitudes de este tipo de utilización deben ser dirigidas por escrito a:
Inter-Circ-owner@yahoogroups.com

Glosario de Términos

relacionados a la circuncisión, los genitales y los órganos urinarios

Autores

**Equipo de Moderación Inter-Circ
en conjunto con La Mesa de Ayuda de Circuncisión™**

Revisor médico

John Murray M.D.

Tercera edición
Actualizado a marzo 2016



El Inter-Circ International Circumcision Forum

es un grupo pro-circuncisión administrado por voluntarios. El propósito del grupo es dar a conocer los beneficios de la circuncisión, para debatir asuntos de actualidad relacionados con el tema y ofrecer asesoramiento tanto antes como después de la circuncisión.

El foro Inter-Circ se encuentra en:

<https://groups.yahoo.com/neo/groups/Inter-Circ/info>

Aclaración

Si bien se ha hecho todo lo posible para garantizar la exactitud de la información contenida en esta publicación, ésta pretende ser una guía y no una fuente de información completa o indiscutible.

Este folleto no constituye “consejo médico” y no pretende ser un sustituto del consejo de su médico.

Introducción

Los lectores pueden no estar familiarizados con algunos de los términos relativos a la circuncisión y los órganos uro-genitales, que se utilizan en el sitio Inter-Circ y otros grupos de discusión, o de los sitios web que proporcionan información sobre la circuncisión masculina. Este glosario tiene como objetivo proporcionar definiciones e información sobre todos esos términos.

La jerga y los términos coloquiales se muestran en ***cursiva negrita***.

Los términos que contienen una definición se muestran en *cursiva* cada vez que se hace la referencia.

Al final de la guía hay dibujos de la anatomía del pene, además de los órganos genitales masculinos y femeninos, que pueden ayudar en cualquier discusión sobre la circuncisión. También hay enlaces a sitios web recomendados que ofrecen información útil adicional.

El sitio web *Circlist* (<http://www.circlist.com>) es una fuente particularmente valiosa de información adicional, incluyendo ilustraciones de algunos de estos términos.

Contenido

| | |
|---|-----------|
| Glosario | Página 3 |
| Penes circuncidados y no circuncidados ... | Página 28 |
| Sección transversal del tronco del pene ... | Página 29 |
| Organos genitales masculinos | Página 30 |
| Organos genitales femeninos | Página 30 |
| Enlaces recomendados | Página 31 |

Enlaces recomendados

Inter-Circ no es la única editora de información fiable sobre la circuncisión. En la sección de enlaces de la página web se incluye enlaces a los siguientes sitios recomendados y otras fuentes de información. Inter-Circ no tiene control alguno sobre el contenido de éstos sitios externos y no da fe de su exactitud.

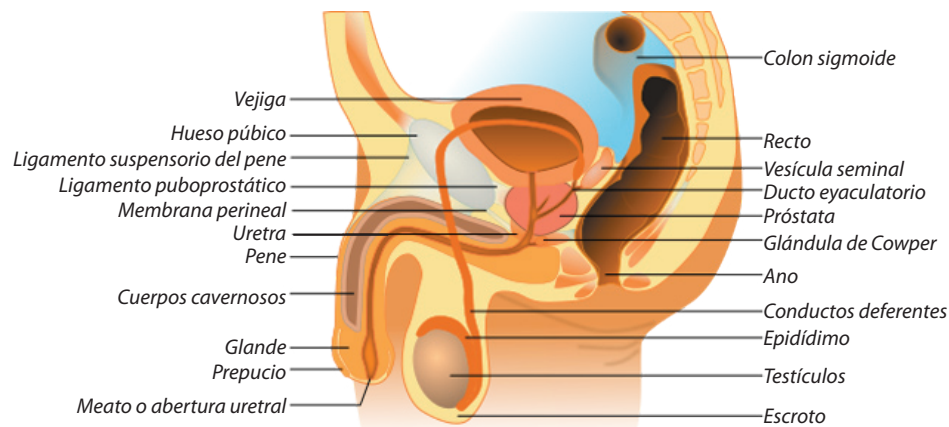
El foro Inter-Circ International Circumcision
<https://groups.yahoo.com/neo/groups/Inter-Circ/info>

El sitio web de Circumcision Helpdesk™
<http://www.circumcisionhelpdesk.org>
<http://www.circinfo.com>

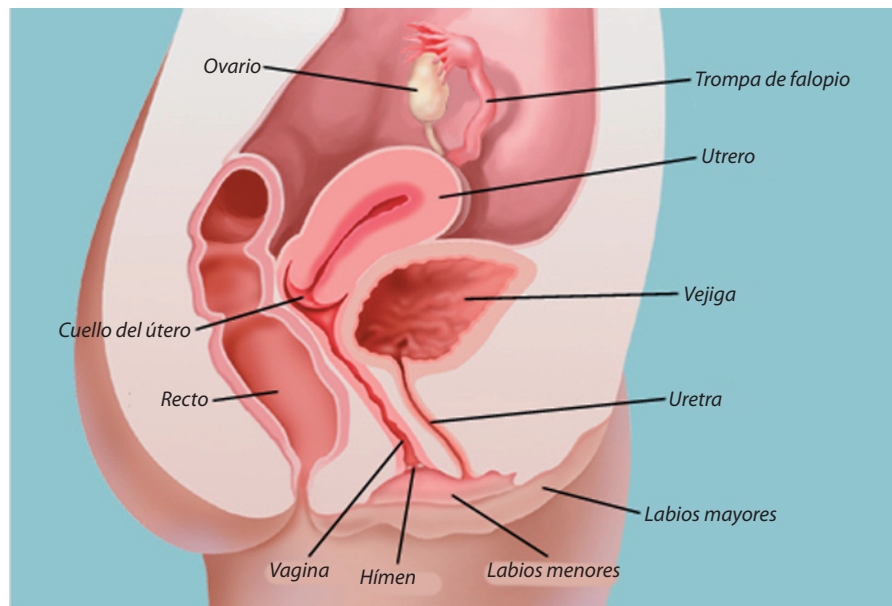
El sitio web de Circlist
<http://www.circlist.com>

El sitio web de Circ-Info
<http://www.circinfo.net/>

Organos genitales masculinos



Organos genitales femeninos



Estos dos diagramas se reproducen de Wikipedia, con enmiendas menores, bajo la licencia Creative Commons.

Glosario

Abertura Prepucial La abertura estrecha en la punta del *prepucio*. (Ver diagrama en la página 28.) Hay *fimosis* si ésta es demasiado estrecha y ajustada para permitir la salida libre de la *orina* sin que se forme un globo.

Abrazadera Gomco™ Ver Gomco™ (*abrazadera*).

Adhesiones Ver *Sinequias*

Alta Se utiliza para describir la ubicación de la línea de *cicatriz de la circuncisión*, cuando ésta última se ubica más cerca de la base del pene y más lejos del *glante*. Esto conserva gran parte del *prepucio* interno. Ver también *Baja*.

Ampallang Un agujero que perfora el *glante* en sentido transversal, en el que se introduce un "bar-bell" (barrita) u otro objeto.

Anillo Plastibell™ Ver *Plastibell™*.

Anillo Smart Klamp™ Ver *Smart Klamp™*.

Ano La apertura *posterior* del canal alimentario, a través del cual los excrementos son expulsados. (Ver diagrama en la página 30.)

Anterior Hacia adelante. Ver también *Posterior*.

Apadravya Un agujero que perfora el *glante* desde la superficie *dorsal* a la *ventral* (por lo general desde el centro de la superficie superior del *glante*, y emerge en el *frenillo*), en el que se introduce un "bar-bell" (barrita) o un anillo.

Apostia La condición de no tener naturalmente un *prepucio*. Algunos chicos nacen cada año sin *prepucio* o con un *prepucio* muy corto que no cubre el *glante* y por lo tanto, aunque *no están circuncidados*, tienen el aspecto y todos los beneficios de estar *circuncidado*.

Atrofia Falta de desarrollo de una parte del cuerpo.

Auto-abuso La *masturbación*. Se llama así porque los Victorianos (y algunos aún hoy en día) consideraban que causaba varias enfermedades y condiciones adversas.

Baja Cuando se utiliza para describir la posición de la línea de *cicatriz de la circuncisión*, esto se considera que significa más cerca del *glante* y más lejos de la base del pene. Una *circuncisión* baja quita la máxima cantidad de la capa interna del *prepucio*. Ver también *Alta*.

Balanitis Inflamación del *glante*. Puede ser causada por un traumatismo, irritaciones o infecciones.

La balanitis infecciosa es causada comúnmente por bacterias u hongos levaduriformes que prosperan en los ambientes oscuros, cálidos y húmedos debajo del *prepucio*.

La falta de higiene, la retención del jabón o detergente, la acumulación de *esmegma*, la retención de *orina* o un secado inadecuado pueden causar una balanitis irritante.

Aunque estrictamente sólo se refiere a la inflamación del glande, el término se utiliza comúnmente para definir la inflamación del glande y el prepucio, una condición denominada más correctamente como *balano-postitis*.

Balanitis xerótica obliterante (BXO) Ver *Liquen Escleroso y Atrófico*.

Bálano Ver *glande*.

Balano-postitis Inflamación del *glande* y *prepucio*. Más comúnmente conocido simplemente como *balanitis*.

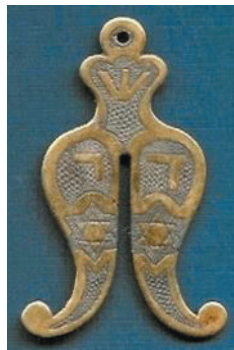Banda acanalada Ver *Banda frenar*.

Banda acanalada de Taylor Ver también *Banda frenar*. Llamada así por el Dr. Taylor quien la "descubrió" en la punta de los *prepucios* al examinar un grupo de cadáveres.

Banda frenar Tejido elástico en el *pliegue* del *prepucio* (entre el prepucio interno y externo), que sólo sirve para contraer la punta del prepucio no-retraído para que quede posicionada sobre el glande y evitar el ingreso de suciedad, etc.

Cuando este anillo se cierra con demasiada fuerza se genera una *fimosis*, y no permite el libre paso de la orina o la libre y plena retracción del prepucio.

Bar-Bell, Barrita Una varilla corta de metal precioso, acero inoxidable o titanio con una bola en cada extremo, una de los cuales se puede desenroscar para su inserción en una perforación del cuerpo, tales como *ampallang*, *apadravya* o *dydoe*.



Barzel

Barzel (Ver la foto.) La placa tradicional de los judíos a través de cuya ranura se pasa el *prepucio* del niño para mantenerlo en su lugar, con el fin de ser cortado en un *Brit Milá*.

Bloqueo de anillo Un método para administrar un anestésico local para la *circuncisión* inyectándolo en un anillo alrededor de la base del *pene*.

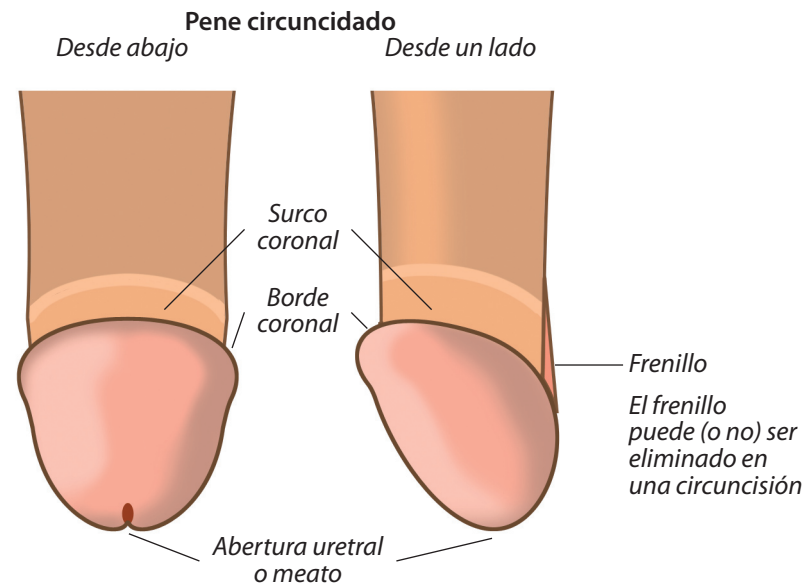
Bloqueo del nervio dorsal del pene Un método para administrar un anestésico local para la *circuncisión* mediante su inyección en la proximidad de los dos *nervios dorsales*.

Bolas Un término coloquial para los *testículos*.

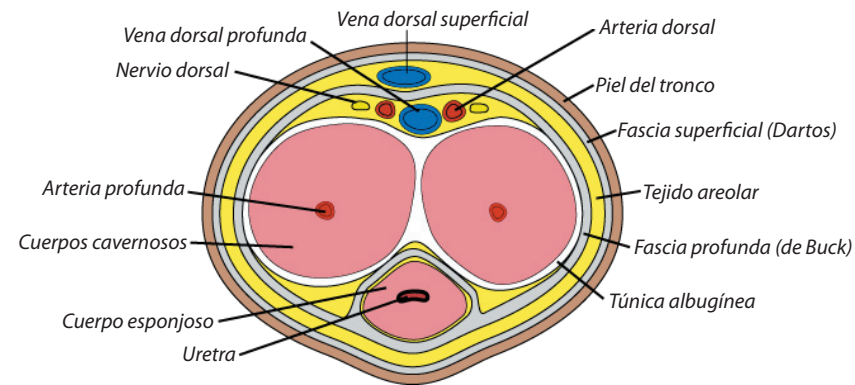
Borde coronal Ver *corona*.

Brit Milá (Bris) La *circuncisión* religiosa de un niño judío en el octavo día después del nacimiento.

BXO Ver *Liquen Escleroso y Atrófico*.



Sección transversal del tronco del pene

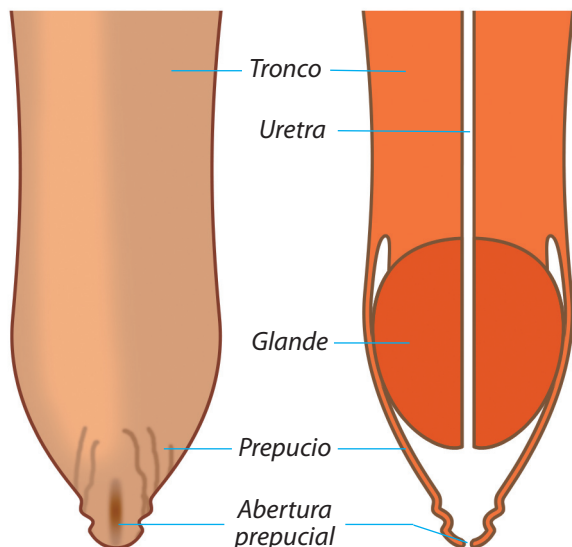


Este diagrama se reproduce de Wikipedia, con enmiendas menores, bajo la licencia Creative Commons.

Penes circuncidados y no circuncidados

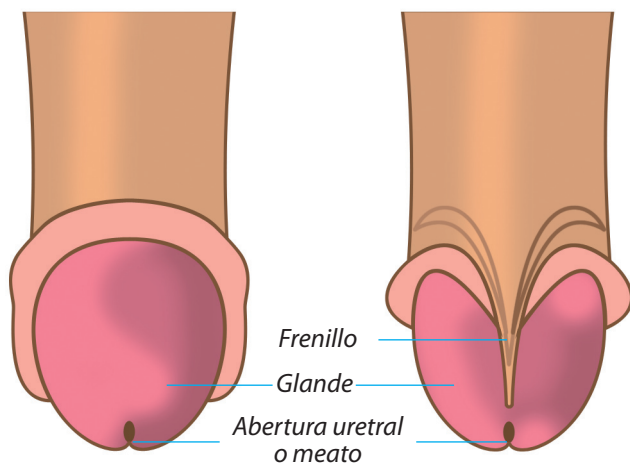
Pene no-circuncidado con prepucio intacto

Sección a través de un pene no-circuncidado



Pene no-circuncidado con prepucio retraído
Desde arriba

Desde abajo

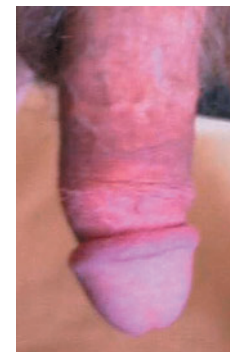

Cauterizar Aplicar calor (o nitrato de plata u otro químico) para limpiar una herida y/o detener el sangrado.

Cerviz Cuello del útero entre éste y la vagina. (Ver diagrama en la página 30.)

Cicatriz La marca de una herida sanada.

Cicatriz de Circuncisión La cicatriz que queda después de la fusión sanadora de la piel del tronco con el prepucio interior. La pigmentación y/o la textura de la piel circundante pueden variar.



Circuncidado

Circuncidado (Ver la foto.) El estado de haberse realizado una circuncisión.

Circuncidar "Cortar alrededor" (del latín). El acto de la extirpación quirúrgica del prepucio.

Circuncisión Cirugía menor para remover el prepucio del pene. El término no calificado se aplica correctamente sólo en relación al pene y prepucio masculino, pero también se puede aplicar a la extirpación del tejido análogo en la mujer, es decir, el capuchón del clítoris.

Se realiza en algunas comunidades por razones religiosas o culturales, pero sobre todo por razones médicas, tales como la mejora de la higiene y el placer sexual, así como la prevención o eliminación de problemas como fimosis, parafimosis y balanitis.

Aunque la circuncisión se puede realizar a cualquier edad, lo mejor y lo más frecuente es hacerla tras el nacimiento ya que es más rápido, simple, barato y casi sin dolor.

Una circuncisión realizada adecuadamente deja el glándula permanentemente y completamente expuesto en todo momento.

Circuncisión basal Un método de circuncisión en la que se extrae una tira de piel de todo el pene en su base. Cuando los dos bordes se cosen, la línea de la cicatriz queda escondida debajo del vello púbico. El prepucio se mantiene en su totalidad y queda en un estado de retracción permanente.

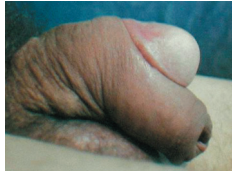Aunque este es el método preferido en Japón, no debe utilizarse en casos de fimosis ya que se mantendrá el anillo de fimótico apretado y situado en el eje, el cual se puede comprimir dando una apariencia de reloj de arena en el pene, o incluso el cierre de la uretra.

Circuncisión femenina Es la eliminación de la capucha del clítoris. Esto es directamente análogo a la circuncisión masculina y se realiza médicamente cuando el capuchón del clítoris es demasiado grueso o largo e inhibe la estimulación del clítoris durante el coito.

El término fue aplicado incorrectamente por algunos antropólogos antiguos (y sigue siendo mal aplicado hasta hoy) a la eliminación completa de los genitales externos femeninos, lo cual se describe correctamente como "*Mutilación Genital Femenina*".

Circuncisión japonesa Ver *Circuncisión Basal*.

Circuncisión tipo ojal Ver foto. Una práctica de ciertos grupos culturales (como los Kikuyu en Kenia) en los que se hace un corte transversal en la superficie *dorsal* del *prepucio*. El *glándulo* es empujado a través de esta hendidura para que el prepucio se pose sobre el *surco coronal*, quedando la mayor parte del prepucio colgando debajo del pene. Aunque se le llama así, esto no es una verdadera *circuncisión* ya no se elimina el prepucio.



Circuncisión
tipo ojal

La gran borla de piel resultante puede inflamarse fácilmente debido a un traumatismo durante la masturbación o el coito. También puede causar un trauma en los genitales de la pareja femenina.

Cirugía de reducción de pene Un término despectivo e inexacto para la *circuncisión* ideado por los que se oponen a ella con el fin de tratar de desacreditarla. La circuncisión no reduce el *pene* en modo alguno, ya que sólo elimina el *prepucio* que cubre el *glándulo*.

Cirugía electiva Cirugía hecha por elección y no por necesidad.

Clítoris Pequeño órgano en los genitales femeninos, el equivalente exacto de *pene* masculino, desarrollado a partir de la misma estructura del tejido inicial. Al igual que el pene, es el órgano principal del placer sexual. Sin embargo, a diferencia del pene, ni *orina* ni fluidos sexuales se vacían a través de él.

Coito (Latín) Unión o acto sexual.

Coito interrumpido La retirada de la unión sexual antes de la *eyaculación*, en un intento (frecuentemente fallido) para evitar el embarazo.

Conducto deferente (del latín conducto de espermatozoides) Los tubos en el cordón espermático que llevan el *semen* desde los *testículos* hasta la *próstata*. (Ver *diagrama en la página 30*.)

Coño Un término coloquial para los órganos genitales femeninos externos.

La vagina es de 2 a 4 pulgadas de largo cuando una mujer no está excitada, y de 4 a 8 pulgadas de largo cuando está sexualmente excitada.

La vagina tiene tres funciones: permite que el flujo menstrual salga del cuerpo; permite que se produzca la penetración sexual (ya sea lamano, una juguete sexual o el pene); y permite que un feto pase a través durante el parto vaginal.

Varicocele Condición varicosas o dilatación de las venas del cordón espermático.

Vasectomía Una forma (por lo general muy eficaz) de control de la natalidad en la que se corta el *conducto deferente* de cada lado y se atan en una operación menor. Generalmente se realiza sólo cuando un hombre no tiene la intención de tener más hijos; Es posible realizar una operación de reversión, pero no siempre tiene éxito.

Vejiga Órgano entre los *riñones* y el *pene* que almacena la *orina* hasta que está lista para ser vaciada. (Ver *los diagramas en la página 30*.)

Ventral Un término médico que significa "en la superficie inferior" o "en la parte inferior". Ver también *Dorsal*.

Vesículas seminales Proporcionan la mayor parte del líquido en el *semen*; son dos y están ubicadas en cada lado entre la base de la *vejiga* y el *recto*; cada una es un tubo de 2 pulgadas (5 cm), enrolladas sobre sí mismas como un resorte, de la que sobresalen varias cámaras pequeñas. El extremo inferior de este tubo se estrecha y se une al *conducto deferente*; juntos forman los conductos eyaculatorios que conducen el semen a la *uretra*, y al producirse la *eyaculación* fluyen a lo largo del *pene*. (Ver *diagrama en la página 30*.)

Vientre (o matriz) véer *Utero*.

Vulva Genitales externos de la mujer. Estos son los *labios* y el *clítoris*.

Z-Plastía Una de las varias formas de *prepucioplastia* utilizadas para aliviar la *fimosis*. Tiene la desventaja de dejar una cicatriz en el extremo del *prepucio*.

Trompas de Falopio Un par de tubos estrechos en la mujer, que llevan los óvulos (huevos) desde los ovarios hasta el útero. (Ver diagrama en la página 30.) El esperma viaja hacia las trompas de falopio para fertilizar los óvulos.

Tronco La longitud principal del *pene* entre el abdomen y el *glante*. Se compone de tres cilindros de tejido eréctil llamados los *cuerpos cavernosos* y el *cuerpo esponjoso*, el último de los cuales se expande en su extremo para convertirse en el *glante*. La *uretra* pasa a través del cuerpo esponjoso. (Ver los diagramas en las páginas 26 y 27.)

Tumescencia El proceso de hincharse o inflarse. *Erección del pene*.

Túnel de Sutura Una complicación ocasional de la *circuncisión* en el que permanecen "túneles" en la piel donde estaban los hilos de *sutura*. Normalmente se producen cuando la piel alrededor de una sutura cura muy rápidamente sin que la sutura se haya disuelto o se haya retirado. Las bolsas formadas por las dos capas de piel tienden a recoger suciedad y pueden ser susceptibles a infección. La piel en el exterior del túnel puede ser fácilmente cortada bajo anestesia *tópica* o local a fin de eliminar el defecto.

El extraer las suturas "solubles" después de 10 a 12 días (en lugar de esperar a que se disuelvan solas) reduce significativamente el riesgo de generar estos túneles.

Túnica albugínea (Latín) Membrana en el *pene*. (Ver diagrama en la página 29.)

Túnica vaginal (Latín) Membrana en el *escroto*.

Uréter Los tubos por los que pasa la *orina* desde los *riñones* a la *vejiga*. No debe confundirse con la *uretra*.

Uretra El tubo ubicado en la parte *ventral* del *pene* a través del cual sale la *orina* y el *semen*. (Ver los diagramas en las páginas 28-30.)

Urólogo Un médico especializado en las enfermedades y problemas del sistema urinario y los genitales masculinos.

Útero Órgano muscular reproductiva en forma de pera desde donde las mujeres menstrúan y donde se desarrolla un embarazo normal. El útero normal es aproximadamente del tamaño del puño de una mujer. Durante el embarazo crece en muchas veces su tamaño. A veces se refiere como la matriz. (Ver diagrama en la página 30.)

Durante la excitación sexual, el extremo inferior del útero se levanta hacia el abdomen, lo que crea más espacio en el extremo superior de la *vagina*.

Vagina Es el pasaje estirable que conecta los órganos sexuales externos de la mujer con el cuello uterino y el útero. (Ver diagrama en la página 30.) La vagina es un tubo con paredes de tejido arrugado que yacen uno contra el otro. Las paredes se abren lo suficiente para permitir que algo salga en la vagina, como un tampón, un dedo o un *pene*.

Consentimiento informado La condición legal mediante la cual una persona puede decir que ha dado su consentimiento basado en una clara apreciación y comprensión de los hechos, las implicaciones y consecuencias futuras de una acción. Con el fin de dar un consentimiento informado, la persona en cuestión debe tener facultades de razonamiento adecuadas y estar informado de todos los hechos relevantes en el momento de que se otorga el consentimiento. En los casos en que un individuo se considera incapaz de dar su consentimiento informado, generalmente otra persona está autorizada para dar el consentimiento en su nombre, por ejemplo, los padres o el tutor legal de un niño.

Contraindicación Hay una serie de defectos de nacimiento (algunos *congénitos*, otros *genéticos*) en los que se recomienda no realizar la *circuncisión* en un niño que sufre de uno o más de estos problemas. Estas condiciones médicas se denominan "contraindicaciones" a la *circuncisión neonatal*.

Corona; Borde coronal El borde acampanado en la parte posterior del *glante*. (Ver diagrama en la página 29.) Esta es la parte más sexualmente sensible del *pene*. Tras de la *circuncisión* es común que la corona se expanda a un diámetro significativamente mayor que la del cuerpo del *pene*. La *circuncisión* permite la estimulación total de la corona durante la actividad sexual. La corona expuesta permanentemente también aumenta la estimulación de la pareja femenina.

Crema EMLA™ Un anestésico tópico ampliamente disponible, que puede obtenerse sin receta en muchos países. Contiene dos ingredientes activos: lidocaína y prilocaína. Cada gramo de crema contiene 25 mg de lidocaína y 25 mg de prilocaína.

Criptorquidia El término médico para *testículos* no descendidos. La condición puede ser unilateral (sólo un testículo afectado, más comúnmente el lado derecho) o bilateral (ambos lados afectados). La criptorquidia bilateral es considerada como una *contraindicación* para la *circuncisión neonatal*, ya que puede indicar una condición intersexual.

Cuerda de Banjo Un término coloquial para el *frenillo*.

Cuerpo esponjoso La tercera masa de tejido esponjoso, a través de la cual pasa la *uretra* y que forma la estructura del *glante* y la parte *ventral* del *pene*. (Ver diagrama de la página 29.)

Cuerpos cavernosos Dos de los tres cuerpos de tejido esponjoso que forman (uno al lado del otro) la estructura principal del tronco del *pene*. (Ver diagramas en las páginas 29 y 30.) Se dividen en la base y se unen al hueso púbico. Cuando éstos y el *cuerpo esponjoso* se llenan de sangre se produce una *erección*.

Culo Un término coloquial para los glúteos, nalgas o la parte inferior (de un animal). Está obsoleta en el uso educado.

Cunnilingus Sexo oral o la aplicación de la lengua a los órganos genitales externos femeninos.

Curvatura peneana Ver *encordiamiento*.

Defecto congénito Un defecto de nacimiento. Una malformación del feto que no es (o no principalmente) de origen genético. Ver también *defecto genético*.

Defecto genético Un defecto físico o enfermedad que se hereda, por ejemplo, *hemofilia*. Ver también *defecto congénito*.

Dildo Un *pene* artificial.

Dispositivos para circuncisión Un conjunto de abrazaderas para hacer *circuncisiones* que actúan mediante la oclusión del suministro de sangre del *prepucio*, que pronto se muere y se cae. Estos dispositivos generalmente sujetan el prepucio entre dos capas de plástico duro para lograr la oclusión. Se usan por una semana o dos hasta que el prepucio muere.

Los dispositivos típicos son: Ali Clamp™, Smart Klamp™, Sunathrone Clamp™ y Tara Klamp™.

La *Plastibell*™ también entra en esta clase, aunque en este caso la oclusión se obtiene amarrando un hilo sobre el prepucio que queda fijo en una ranura de la campana de plástico.

Para obtener más información, consulte la sección 'Instrumentos y Técnicas' del *sitio web Circlist*.

Distal Es un término médico que significa "relativamente más lejos de". Cuando se aplica al *pene* significa más alejado del cuerpo. Opuesto a *proximal*.

Dorsal Un término médico que significa "en la parte superior". Opuesto a *ventral*.

Dydoe Una perforación en el borde del *glande*, en paralelo al *tronco* del *pene*, por lo general realizada a un costado y simétrica con una perforación similar en el otro lado, para insertar un "bar-bell".

-ectomía Sufijo que significa "eliminación de", por ejemplo, apendicectomía = extirpación del apéndice.

Edad de Consentimiento; Edad de Consentimiento Sexual La edad en que una persona puede válidamente dar su consentimiento ante un acto sexual con otra persona.

Esto varía de una jurisdicción a otra y suele ser inferior a la *mayoría de edad* (adultez).

Edad de Consentimiento Médico La edad en que una persona puede dar un *consentimiento informado* personal y válido a procedimientos médicos y no requiere del consentimiento de los padres.

Sub-incisión Corte por debajo, hecho especialmente para abrir la *uretra* en el lado inferior del *pene*, creando así un *hipospadias* artificial. Es una práctica cultural de un número reducido de tribus, especialmente entre los aborígenes australianos.

Suelta Es el estilo de *circuncisión* que deja la posibilidad de un movimiento significativo de la piel del tronco del pene, incluso en erección. Ver también *Tensa*.

Sünnet (turco) *Circuncisión*.

Sünnetci (turco) El que realiza la *circuncisión*.

Super-incisión Cortar por arriba, especialmente hacer una incisión *dorsal* en el *prepucio*.

Surco coronal La ranura detrás de la *corona* en la parte posterior del *glande*. (Ver *diagrama en la página 29*.) El surco puede acumular una cantidad significativa de *esmegma* en el pene no circuncidado.

Sutura Una puntada quirúrgica. El material de sutura está diseñado para ser muy fuerte pero bien tolerado por el cuerpo. Hay dos tipos de material de sutura: uno auto disolvente (o soluble) que permite extraerse en una semana; y un tipo no absorbible que se utiliza cuando la puntada necesita mantenerse ahí durante más tiempo y luego tiene que ser removido por el médico.

Tenga en cuenta que las suturas "solubles" no se disuelven con el agua, sino que sólo por las enzimas del cuerpo. Dado que estas enzimas a veces no son muy abundantes en la superficie, es más conveniente sacar las suturas solubles después de 10 a 12 días de la circuncisión para evitar la posibilidad de generar *túneles de piel*.

Tensa La *circuncisión* que no deja movimiento significativo posible de la piel del tronco del pene, incluso cuando está *flácido*. Este es el resultado usualmente preferido por la mayoría de los hombres que buscan una *circuncisión electiva*. Ver también *Suelta*.

Terapéutico Algo hecho para curar la enfermedad después de que se produce, como un tratamiento curativo (término asociado: Terapia) Ver también *profiláctico*.

Testículos Los órganos en forma de huevo blando, que consisten principalmente en tubos herméticamente enrollados y alojados en el *escroto*, en los cuales se generan los *espermatozoides* y se producen las hormonas masculinas, principalmente *testosterona*. (Ver *diagrama en la página 30*.)

Testosterona Hormona secretada por los *testículos* y que pone en marcha la pubertad masculina y mantiene las características físicas masculinas, incluyendo la agresión sexual masculina.

Tópico Aplicado sobre la superficie externa, como por ejemplo, la pomada anestésica tópica "*crema EMLA*™".

Recto La sección final del intestino grueso, que termina en el *ano*. (Vea los diagramas de la página 30.)

Restauración La restauración de la cobertura del *glante* a través de medios quirúrgicos o no quirúrgicos. El proceso de restauración es largo y complicado y el "prepuccio" restaurado tiene algunos de los atributos del original, excepto que cubre de manera muy suelta el glante en mayor o menor medida.

Un número reducido de hombres *circuncidados* culpan a su *circuncisión* por su falta de autoestima y creen que si sólo pudieran recuperar su prepuccio todo estará bien. De este modo, "restauran" su prepuccio estirándolo longitudinalmente durante un período considerable de tiempo. Debido a que su trastorno es más psicológico que físico, la presencia de un prepuccio aparente satisface sus deseos y declaran un aumento en el placer sexual.

Riñones Los órganos que eliminan toxinas, urea y el exceso de agua de la sangre para crear la *orina*, que se evacúa hacia la *vejiga* para su almacenamiento temporal.

Sandek (hebreo) El patrocinador o padrino que tiene el niño en su regazo durante una *circuncisión* judía.

Semen Líquido blanquecino y ligeramente pegajoso que contiene *espermatozoides* originados en los *testículos* y las secreciones de la *próstata*, las *vesículas seminales*, y posiblemente de otras glándulas más pequeñas. En el *orgasmo* el semen es *eyaculado* bajo presión. Por lo general, después de dos días de abstinencia se eyacula entre 2-6 ml (0,07 a 0,21 fl oz); una más eyacuación más frecuente disminuye este volumen.

Sinequia Durante el desarrollo en el útero, el *prepuccio* del feto no se diferencia del *glante* hasta una etapa tardía. Al nacer, por lo general el prepuccio todavía está unido al glante por los tejidos comúnmente conocidos como "adherencias" y formalmente llamados sinequias.

Estas sinequias se pueden soltar por un médico con una sonda, lo que es necesario antes de la *circuncisión* infantil, aunque normalmente es mejor dejarlas solas en la infancia para que se resuelvan por sí solas. Sin embargo, no debieran haber sinequias restantes a la edad de 5 años, momento en el cual se le debe enseñar a retraer su propio prepuccio todos los días en el lavado y cada vez que orine. Cualquier sinequia que aún permanezca a la edad de 8 años debe soltarse para permitir el desarrollo adecuado y la higiene del *pene*.



Smart Klamp™ (Ver la foto.) Una de las muchas herramientas de *circuncisión* que actúan mediante la oclusión del suministro de sangre del *prepuccio*.

Anillo Smart Klamp™

Esto varía de una jurisdicción a otra y suele ser inferior a la *mayoría de edad* (adultez). No es necesariamente la misma que la *edad de consentimiento sexual* y en algunas circunstancias puede ser anterior.

Edema Hinchazón debida a la acumulación de líquido acuoso en los espacios intercelulares del tejido conectivo. Adjetivo = edematoso.

Encordamiento (o curvatura peneana) La curvatura anormal del *pene* hacia abajo, que a veces sólo es evidente cuando está (al menos) parcialmente erecto. En casos severos, se considera como una *contraindicación* para la *circuncisión neonatal*.

Englobamiento Una condición causada por la *fimosis* en la que la *orina* no puede salir de la punta del *prepuccio* tan rápido como la *vejiga* lo elimina. Se esta forma, el *prepuccio* se hincha con la presión de la orina en su interior y el bebé generalmente llora con dolor.

La presión en reversa hacia la vejiga puede causar daño a ese órgano y también puede ejercer presión adicional sobre los *riñones* que, sobre todo en un bebé, se pueden dañar fácilmente de forma permanente.

Enuresis La incapacidad para controlar la micción, incontinencia urinaria, "mojar la cama".

Epidídimo Una pequeña estructura unida a la superficie de los *testículos*, compuesto por una masa de tubos pequeños y enrevesados que recogen el *semen* desde los testículos y eventualmente lo llevan al *conducto deferente*. El nombre deriva de dos palabras griegas que significan "encima de los gemelos"; ya que el epidídimo se asienta sobre y detrás de cada uno de los testículos. (Ver diagrama en la página 30.)

Epispadias Una rara defecto de nacimiento en la que la *uretra* se abre hacia el lado *dorsal* (superior) del *glante* (o en el *tronco* del *pene*) en lugar de la punta del glante.

Un niño con epispadias no debe ser *circuncidado* hasta después de que la epispadias haya sido evaluada por un urólogo y las acciones correctivas hayan sido tomadas. Esto es porque el tejido del *prepuccio* se utiliza normalmente en la reparación. El *urólogo* puede completar la *circuncisión* al final de la operación de reparación. Ver también *hipospadias*.

Epitelio Tejido no-vascular (sin sangre) de células que forma la capa externa de la *membrana mucosa*; epitelización es el proceso de llegar a ser como el epitelio; contrasta con la *membrana mucosa*.

Epitelioma Cáncer de piel.

Erección (o erecto) El estado del *pene* cuando se excita sexualmente. La erección se logra mediante el llenado de los tejidos del pene con sangre, lo que resulta en el alargamiento del pene y su correspondiente rigidez para facilitar el coito. Ver también *flácido*.

Erógeno Algo particularmente sensible a la estimulación sexual física.

Escaras Una capa seca que resulta de la destrucción de tejido vivo por la gangrena, una quemadura, o la acción cáustica.

Escroto La bolsa detrás del *pene* que alberga los *testículos*. El escroto se alarga y se contrae con los cambios de temperatura con el fin de mantener los testículos a una temperatura lo más constante posible. (Ver diagrama en la página 30.)

Esfínter Los músculos que se extienden alrededor y controlan la apertura de un orificio corporal o estructura interna. El *ano* tiene un poderoso músculo de esfínter, al igual que la *vejiga* y el estómago.

Esmegma (del griego "jabón") Sustancia similar al queso blanco con un olor distintivamente rancio y ofensivo, que se acumula en el *surco coronal* y debajo del *prepucio* de los penes *no circuncidados*. Se compone de exceso de lubricante de las *glándulas de Tyson*, sudor, *orina* rancia, células muertas de la piel y desechos atrapados.

Si no se limpia por lo menos diariamente, el esmegma puede convertirse en un caldo de cultivo para infecciones bacterianas, fúngicas o virales que lo tornan color amarillo y producen un significativo mal olor. Las bacterias pueden causar *balanitis*, así como contribuir a otras enfermedades más graves del *pene*.

El esmegma retenido se ha relacionado a cánceres genitales.

Contrariamente a las afirmaciones de algunos activistas anti-circuncisión, el esmegma no tiene ninguna función lubricante (eso se hace con los aceites corporales) y no tiene propiedades antibacterianas.

Espermatozoides (del griego "semilla"). Son las pequeñas semillas masculina similares a un renacuajo con una cabeza en forma de óvalo, una parte central y una cola larga, que es capaz de formar un bebé cuando penetra en un óvulo (un huevo femenino).

Un espermatozoide contiene la contribución del padre consistente en la mitad del material genético que establece las características del niño. La otra mitad se suministra desde el huevo. Los espermatozoides se producen en los testículos de los hombres y se almacenan en el epidídimo hasta que son eyaculados en el orgasmo como un componente del semen. Se producen muchos millones durante toda la vida, pero el número no es fijo y los testículos pueden seguir produciéndolos en la vejez; hombres de 80 años han engendrado hijos con éxito.

Estenosis Estrechamiento o contracción de un pasaje, conducto o canal tales como una arteria, o una abertura tal como el *meato* del *pene*.

Estenosis de meato Un *meato* anormalmente estrecho. Esta condición es causada con mayor frecuencia por la ulceración del meato por contacto con *orina* rancia. Esto puede ocurrir en el pañal de un bebé o dentro de un prepucio estrecho.

Proximal Un término médico que significa "relativamente más cerca". Ver también *distal*.

Pubertad El estado o condición de haberse convertido en alguien funcionalmente capaz de producir descendencia. En Inglaterra, la edad de alcanzar la pubertad se define legalmente a los 14 en varones y a los 12 en las niñas, pero los individuos difieren en la edad a la que llegan realmente a esta condición.

Púbico Del pubis, la zona en la parte delantera de la pelvis, la estructura ósea que se une a las caderas y la columna vertebral.

Puentes de piel Una complicación ocasional de la *circuncisión* (sobre todo en los lactantes) en el que parte de la piel restante se cura pegándose al *glante*, formando un "puente" de piel. Un puente de piel es el resultado de una circuncisión incompleta en la que se ha eliminado demasiado poco *prepucio*, así como el hecho de no soltar regularmente el prepucio remanente del glante y el no uso de una pomada antiadherente (como vaselina) durante las primeras etapas de curación.

Los puentes de piel deben ser tratados tan pronto como sea posible después que la circuncisión haya sanado por completo, haciendo un corte a través de ellos con anestesia local.

Puntos Término general para el vocablo médico "*sutura*".

Queratinización La queratina es una sustancia orgánica que se encuentra en los cuernos o la córnea del ojo; se utiliza el término queratinización a veces para describir erróneamente el endurecimiento de la piel del *glante*, ya que se transforma de *mucosa* a *epitelio* después de la *circuncisión*.

Rafe La línea de unión de las dos estructuras contiguas y bilateralmente simétricas. En el contexto de los genitales masculinos, el rafe corre por el lado inferior del *pene* en una línea continua desde la punta del *prepucio*, por el tronco, por el centro del *escroto* y entre las piernas hasta el ano.

Recircuncisión, Revisión Una segunda operación para ajustar o cambiar la apariencia de un *pene circuncidado* o para corregir un error en la *circuncisión* original.

La cirugía de recircuncisión es siempre más difícil de realizar que una circuncisión original y los pacientes debieran escoger un cirujano que tenga experiencia en recircuncisiones según las necesidades del paciente.

Dado que la línea de cicatriz antigua necesariamente debe ser removida, el resultado de una revisión siempre incluye un aumento de la tensión de la piel y también la eliminación de un poco más de la piel interior, dando así una línea de cicatriz "*baja*".

Recortado Ver *Circuncidado*.

Recorte Este término puede referirse a la *circuncisión* o a la *vasectomía*, y debe interpretarse según su contexto.

Prepucio encapuchado Formación circunferencial incompleta del *prepucio* con un componente *dorsal* (la capucha dorsal) presente, pero con una porción *ventral* ausente o incompleta.

Por lo general se ve en niños con *hipospadias* o con *curvatura peneana*. La corrección quirúrgica de hipospadias (y la condición más rara de *epispadias*) requieren el uso del prepucio como tejido donante para el proceso de reparación. En los otros casos de prepucio encapuchado la apariencia estética dispareja se puede corregir fácilmente mediante la *circuncisión electiva*.

Prepucio redundante Un *prepucio* que cubre más allá del *glándulo* cuando el pene está *flácido*.

Prepucioplastia Un método para aliviar una *fimosis* mediante la expansión quirúrgica de la abertura en la punta del *prepucio*.

Hay varios métodos, pero el más común implica hacer un corte longitudinal a través del tejido *fimótico* apretado. Los lados se tiran hacia afuera de manera que el corte se presente transversalmente para coser los bordes.

Una prepucioplastia curará la fimosis en el momento en que se realiza, pero este corte puede endurecerse más tarde y causar una nueva fimosis. Por tanto, es un débil sustituto de la *circuncisión*.

Priapismo La *erección* persistente del *pene*. Príapo era el dios griego y romano de la procreación, y por lo tanto de los jardines y viñedos, presentado en estatuillas como si tuviera un falo desproporcionadamente grande, a menudo colocadas para advertir a los depredadores de jardín o como un espantapájaros.

Príncipe Alberto Un anillo que se usa en el *glándulo*, que entra a través del *meato* y emerge a través de una perforación en la cara inferior del *pene* cerca del *frenillo*.

Profiláctico Algo hecho para prevenir la enfermedad antes de que ocurra, un tratamiento preventivo (sustantivo asociado: Profilaxis) Ver también *terapéutico*.

La mayoría de las *circuncisiones* (especialmente en la infancia) son profilácticas y sólo una minoría con terapéuticas.

Próstata Una *glándula* ubicada en la apertura de la *vejiga* hacia la *uretra* en el hombre. En el ser humano adulto es de unos 4 cm de diámetro, aproximadamente el tamaño de una castaña grande; está compuesto de tejido muscular y glandular, que segrega fluidos en la uretra para formar el *semen*. (Ver *diagrama en la página 30*.)

Su crecimiento en los hombres mayores puede provocar dificultad para *orinar*. La próstata es también un lugar frecuente de cáncer. Este pueden ser curado con la *prostatectomía*.

Prostatectomía Procedimiento en el cual se corta una porción (o toda) de la glándula prostática, usualmente pasando un instrumento por la *uretra*.

Si la úlcera se identifica pronto y se atiende adecuadamente (por lo general sólo mediante la aplicación de vaselina u otro ungüento de barrera) se cura sin ningún problema, pero si se descuida puede conducir a la *estenosis*. Si la *circuncisión* se lleva a cabo poco después del nacimiento, cuando la orina está muy diluida, es menos probable que ocurra estenosis del meato.

Estiramiento La práctica de la "*restauración*" no quirúrgica del *prepucio* a través del estiramiento longitudinal durante un período considerable de tiempo (Ver *Restauración*).

Etapas de Tanner Un método para describir y clasificar el progreso de la pubertad. Las cinco etapas de Tanner están bien descritas e ilustradas en la sección "Glosario y Anatomía" del *sitio web Circlist*.

Eyacuación Cuando el *semen* sale disparado fuera del *pene* a alta presión, durante el *orgasmo* en los hombres.

Falo (griego) *Pene*. También se usa para referirse a una imagen del órgano reproductor masculino, que simboliza el poder generativo en la naturaleza, venerado en diversos sistemas religiosos (culto fálico); también se refiere a un género de hongos, incluyendo el "falo hediondo" debido a su forma, y de otros objetos verticales similares al pene (adjetivo = fálico).

Fascia de Buck Parte de la estructura interna del *pene*. (Ver *diagrama en página 29*.) La fascia de Buck es la que mantiene los componentes más íntimos del pene en su lugar, y no la piel externa del pene. Hay que tener cuidado durante una *circuncisión* para asegurar que la fascia de Buck no se corte.

Fellatio La estimulación oral del *pene*.

Fimosis Una condición en la que el *prepucio* está demasiado apretado. Si el prepucio se *engloba* durante la micción a cualquier edad, entonces existe una fimosis.

El prepucio de un bebé puede estar unido al *glándulo* por *sinequias* (adherencias) y por lo tanto la imposibilidad de retraer el prepucio en los niños menores de 5 años no es en sí misma una indicación de la fimosis. En el niño mayor, adolescente o adulto, la fimosis está presente si el prepucio no puede ser retraído libremente, fácilmente y sin dolor para descubrir todo el *glándulo* y el *surco coronal*, en estado *flácido* y en *erección*.

La única solución segura, fiable y permanente para la fimosis es la *circuncisión*.

Fimosis de pubertad *Fimosis* que se desarrolla cuando el *pene* crece significativamente en la pubertad, aunque antes de esto el *prepucio* puede haber sido capaz de ser retraído libremente. La fimosis de pubertad ocurre especialmente cuando el prepucio es largo o no se ha fomentado una retracción más temprana. No se va a solucionar por sí misma y lo más probable es que conduzca a la *parafimosis*. Se recomienda la *circuncisión* tan pronto como se descubra la fimosis.

Fimótico Relacionado a la *fimosis*.


Fístula Un canal en forma de tubo. Normalmente se refiere a una abertura inusual a no deseada en el cuerpo.

Flácido El estado normal y relajado del *pene*, indicando que el varón no se encuentra excitado sexualmente. Ver también *erecto*.

Fosa navicular (Latín) Donde el tramo final de la *uretra* se ensancha un poco a lo largo del *glándulo* antes de hacerse nuevamente más angosta en el *meato*.

Frenectomía, Frenulectomía Extirpación del *frenillo*. Esto puede ser un procedimiento independiente para corregir el *frenillo breve*. Normalmente se realiza como parte de una *circuncisión* completa.

Frenillo (también llamado Frenillo o fraenum) (Ver foto a la izquierda y también el diagrama en la página 28.) Es un cordón fibroso de tejido conectivo en la parte inferior del *pene*, que une la parte posterior del *glándulo* al *prepucio* interior, al igual



Frenillo

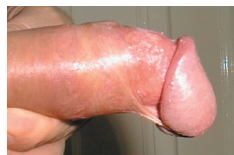que el frenillo de la lengua. El único propósito del frenillo es ayudar a que el *prepucio* vuelva a cubrir el *glándulo* al desaparecer una erección.

Los traumas friccionales y las heridas accidentales causan fisuras, desgarros, destrucción o áreas localizadas de daño. La erosión post-coital del frenillo no es infrecuente.

El frenillo contiene una pequeña arteria y un trauma sobre la misma puede resultar en hemorragia muy significativa. En general, se recomienda que sea removido durante la *circuncisión*.

Los nervios sexualmente sensibles en esta área están bajo el frenillo en lugar de en ella; lo que la extracción no tiene ningún efecto adverso sobre la sensibilidad sexual, pero en realidad puede mejorarlo.

Frenillo Breve Vea el cuadro. La condición en la que el *frenillo* es muy corto y apretado.

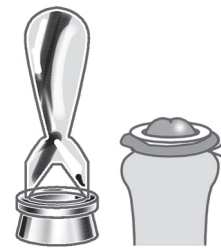

Frenillo Breve

Un frenillo breve impide la retracción completa y normal del *prepucio* y puede distorsionar hacia abajo el *glándulo* durante la erección (ver foto). Por lo tanto, inhibe la actividad sexual normal. En algunos casos, puede conducir a la impotencia ya que el portador evita las erecciones debido al dolor que causan.

Un frenillo corto se puede romper durante la actividad sexual con consecuencias dolorosas y bastante sangrientas.

Para curar el frenillo breve, el frenillo se puede eliminar como un procedimiento independiente (*frenectomía*) o puede ser parte de una *circuncisión*.



Anillo Plastibell™

Plastibell™ Ver foto. Un dispositivo de la *circuncisión* en la forma de una pequeña campana de plástico que se coloca sobre el *glándulo*. El *prepucio* se tira sobre la campana y un hilo se ata firmemente para comprimir el *prepucio* en una ranura cerca del borde de la campana. Este resultado en el suministro de sangre quedan desprovistas de la piel del *prepucio* que muere en una semana. El *prepucio* y la campana se caen dejando un resultado perfectamente sanado que no requiere costura.

Para obtener más información, consulte la sección 'Instrumentos y Técnicas' del sitio web *Circlist*.

Pliegue El extremo del *pene no circuncidado*, donde la piel exterior se pliega hacia el interior y forma la zona de la mucosa húmeda del *prepucio* interior.

Posterior Hacia la parte trasera. Ver también *Anterior*.

Postitis Inflamación del *prepucio*. Ver también *Balanitis* y *Balano-postitis*.

Prepucio La parte del sistema de piel del *pene* que cubre el *glándulo*. (Ver diagramas en las páginas 28 y 30.) Este se compone de dos capas: La piel exterior, que es contigua e idéntica a la piel del tronco, se pliega hacia el interior en el extremo del *prepucio*. Desde este *pliegue* hasta donde se une detrás del *glándulo* se ubica el área de *mucosa* húmeda de la capa interna.

Durante la *erección*, el *prepucio* normal se retrae sobre sí mismo exponiendo todo el *glándulo*.

El *prepucio* es un remanente de las primeras etapas de la evolución (como el apéndice), y que fue necesario para proteger el *glándulo* de la abrasión de maleza y ramas de árbol. Ahora que el hombre camina de pie en lugar de cuatro patas, y generalmente está vestido, el *prepucio* no tiene un propósito significativo.

La presencia de un *prepucio* puede conducir a la *fimosis*, *parafimosis*, la *balanitis*, *uretritis*, retención de *esmegma*, un mayor riesgo de cáncer de *pene* y de cuello de útero, y un mayor riesgo de enfermedades de transmisión sexual, incluido el SIDA.

El *prepucio* debe poder ser retraído plenamente, libremente y sin dolor por lo menos a los 8 años edad y si este no es el caso los padres deben buscar la intervención médica.

Prepucio del clítoris Es una cubierta fibrosa ubicada sobre el *clítoris*, y es el equivalente exacto del *prepucio* masculino, desarrollado a partir de la misma estructura del tejido inicial. Al igual que el *prepucio* del varón, este puede a veces ser demasiado grueso o largo para retraerlo durante la excitación sexual y por lo tanto puede impedir el estímulo al *clítoris* necesario para el *orgasmo*. A través de la verdadera *circuncisión femenina*, este puede ser recortado o eliminado para así permitir la adecuada estimulación del *clítoris*.

Pene enterrado (u oculto) Un defecto *congénito* menor atribuible a un ligamento suspensorio corto dentro del abdomen que hace que el tronco del *pene* no salga del cuerpo. El pene enterrado es considerado por algunos como una *contraindicación* para la *circuncisión neonatal*.

Peneano Del *pene* o relacionado con el pene.

Periah (hebreo) La segunda etapa principal de la *circuncisión* judía, cuando el operador pone sus dos uñas de los pulgares debajo de la membrana del *prepucio* interior y la rompe en el centro hasta que el *borde de la corona* se expone. Ver también *Jinuj*, *Metzitzah*.

Periné El área de la piel entre la parte posterior del *escroto* y el *ano*. Hay una evidente línea central llamada "*rafe*" que atraviesa el perineo y el escroto. A veces se perfora el perineo para insertar un *guiche*.

-pexia Sufijo que significa "fijación", por ejemplo, orquidopexia = fijación de un testículo errante en el escroto.

Piel del tronco La parte de la manga de piel que cubre el tronco del pene, desde el abdomen hasta el *prepucio* o la *cicatriz de circuncisión*. Es altamente móvil con respecto a las estructuras subyacentes, y está separado de ellas por la *fascia de Buck*. (Ver *diagrama* en la *página 29*.)

Pinza de Mogen™ (Ver la foto.) Una herramienta utilizada principalmente para la *circuncisión* infantil (sobre todo en la comunidad judía). La pinza tiene dos brazos articulados y una palanca de bloqueo.



Pinza Mogen™

El *prepucio* se tira hacia delante del *glante* y la pinza se sujeta justo en frente del glante entre los brazos articulados de la pinza que luego son bloqueados. El *prepucio* se corta con un bisturí. Los bordes resultantes del corte se cosen para completar la *circuncisión*.

Para obtener más información, consulte la sección "Instrumentos y Técnicas" del *sitio web Circlist*.

Pinzas Un instrumento quirúrgico diseñado para sostener y agarrar el tejido. En la *circuncisión* a veces se utiliza para sujetar el *prepucio* y guiar el bisturí.

Pipi Término coloquial para la *orina* u orinar.

Placa judía Ver *Barzel*.

-plastía Sufijo que significa "reparación", por ejemplo, frenuloplastia = reparación de un *frenillo* desgarrado.

Ginecólogo Médico que se especializa en los órganos reproductores femeninos. Muchos de ellos también son obstetras ya que las especialidades se solapan en cierta medida.

Ginecomastia Un aumento no canceroso en el tamaño del tejido mamario en los hombres. Hasta el 70% de los varones adolescentes tienen algún desarrollo de los senos durante la pubertad. Los varones recién nacidos y adolescentes a menudo experimentan ginecomastia temporal debido a la influencia de las hormonas de la madre y los cambios hormonales durante la pubertad, respectivamente. La condición suele ser temporal y se resuelve a medida que el niño crece. Los casos extremos pueden ser tratados con cirugía.

Glante La cabeza bulbosa del *pene* que estructuralmente es parte del cuerpo esponjoso. (Ver *diagramas* en las *páginas 28 y 30*.) Es la principal área de sensibilidad y estimulación sexual. Su nombre viene de la palabra en latín para "bellota", refiriéndose a la forma del glante.

En los *no circuncidados*, el glante está generalmente cubierto por el *prepucio* cuando el pene está *flácido* aunque la cantidad de esta cobertura varía entre los hombres de "completo con exceso colgante" a "nada en absoluto".

Durante la *erección* el *prepucio* debe deslizarse hacia atrás para descubrir completamente el glante, lo que le permite ser plenamente estimulado, aunque a menudo el *prepucio* está demasiado apretado o largo y no permite retraerlo completamente (*fimosis*). La *circuncisión* desnuda permanentemente el glante, permitiendo la estimulación completa para ambas partes durante las relaciones sexuales.

Tenga cuidado de no confundir "glante" con "glándula", ya que no produce nada propio.

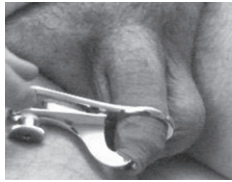
Glándula; Glándulas Organos del cuerpo que producen hormonas (la glándula tiroidea), fluidos para su uso en el cuerpo (los ganglios linfáticos) o, pre-eyaculación y compuestos del semen (*glándulas de Cowper*).

Tenga cuidado de no confundir "glándula" con "glante".

Glándula de Cowper Una de varias glándulas que suministran los fluidos que componen el *semen*. (Ver *diagrama* en la *página 30*.)

Glándulas de Tyson Son glándulas secretoras situadas simétricamente a ambos lados del *frenillo* del pene. Producen un lubricante aceitoso para el *prepucio*.

Gomco™ (abrazadera) (ver foto) Una herramienta para la *circuncisión* en la que una campana de metal se coloca sobre el *glante* para protegerlo, y el *prepucio* se coloca sobre ella. Una placa de sujeción mantiene el prepucio en su posición, mientras que la cantidad deseada se corta con un bisturí utilizando la placa de guía. El par de bordes cortados se cosen (a excepción de algunos niños pequeños) para completar la circuncisión.



Abrazadera de Gomco™ en uso

Para obtener más información, consulte la sección "Instrumentos y Técnicas" del *sitio web Circlist*.

Gónadas Ver *testículos*.

Guiada por Fórceps; Guiada con pinzas Una técnica de la *circuncisión* en el que el *prepucio* se tira hacia delante del *glante* y se sujeta un par de *pinzas* a través de él, por delante del glante. Luego se usa un bisturí para retirar el prepucio. Los bordes cortados resultantes normalmente requieren ser cosidos para completar la circuncisión. Es el equivalente médico del método tradicional judío. Ver también *Barzel*.

Para obtener más información, consulte la sección "Instrumentos y Técnicas" en la *página web de Circlist*.

Guiche Una perforación en la piel del perineo justo detrás del escroto, en el que se introduce un anillo u otro objeto.

Hafada (árabe) Una perforación en la piel del escroto a un costado cerca de la base del pene, en el que se introduce un anillo o "bar-bell" (práctica de origen árabe).

Hakim (árabe) Doctor.

Hematoma Una acumulación de sangre debajo de la piel que forma una contusión o moretón.

Hemofilia Una condición médica heredada que afecta sólo a los hombres, en los que la sangre del paciente no coagula adecuadamente debido a un defecto genético (las mujeres son portadoras del gen defectuoso, sin mostrar los síntomas de la hemofilia).

Hemofílico Varón cuya sangre no coagula adecuadamente debido a la *hemofilia*.

La cirugía convencional en un hemofílico puede resultar en una pérdida considerable de sangre por lo que debe evitarse en lo posible. La circuncisión aún es posible usando un láser que sella los vasos sanguíneos a medida que corta, lo que causa menos sangrado y trauma general. Previo a circuncidar a un hemofílico hay que buscar el consejo de un hematólogo.

Hemorragia El sangrado de un vaso sanguíneo roto, especialmente cuando es profuso o peligroso.

Orgasmo El clímax de la excitación sexual. En el varón ocurre la *eyacuación* y luego la erección del *pene* comienza a disminuir. Tanto en hombres como en mujeres, se experimenta un alto placer y se liberan tensiones sexuales.

Orina Los residuos líquidos que llevan las toxinas, urea y el exceso de agua desde los *riñones* hacia afuera del cuerpo a través de la *vejiga* y del *pene*.

Ovario; Ovarios (Ver diagrama de la página 30.) Los ovarios son dos órganos que almacenan los *óvulos* (huevos) en el cuerpo de una mujer. Los ovarios también producen hormonas, incluyendo el estrógeno, la progesterona y la testosterona. Durante la pubertad, los ovarios comienzan a liberar huevos cada mes y lo hacen hasta la menopausia. Por lo general, uno de los ovarios libera un óvulo cada mes.

Óvulo; Óvulos "huevos" femeninos que se almacenan en los *ovarios*.

Pápulas perladas del pene (PPP) Estos son básicamente folículos pilosos inflamados sin el pelo, que se ubican en la *corona* y que se encuentran en aproximadamente el 30% de los hombres en algún momento de su vida adulta. Son benignos y no justifican un tratamiento, pero a simple vista se pueden confundir con verrugas genitales. Al estar situados en el *glante*, no se ven afectados por la *circuncisión*. Si los tiene, vale la pena una conversación con su médico para asegurarse de que realmente sean pápulas benignas y no algo más serio.

Parafimosis Una condición en la cual el *prepucio*, habiendo sido retraído por detrás del *glante* (a menudo con cierta dificultad), queda demasiado apretado para volver a cubrir el glante.

La piel atrapada hace que el glante se hinche más y se genera un círculo vicioso. Es imprescindible que la inflamación del glante se reduzca de forma inmediata y el prepucio sea vuelto a su lugar, ya que de otra forma será necesaria una intervención quirúrgica de emergencia para evitar la pérdida del glante.

Una vez que se ha producido una parafimosis es casi seguro que se repita y esto debe ser prevenido con la *circuncisión*, apenas la hinchazón de la parafimosis haya cedido completamente.

Pene El órgano masculino para la relación sexual. También es el órgano a través del cual sale la *orina*. (Vea los diagramas en las páginas 28 y 30.)

Se compone de dos *cuerpos cavernosos* y del *cuerpo esponjoso* cubiertos de piel. Es muy variable en tamaño y la longitud normal del adulto oscila entre 2,9 a 4,5 pulgadas (72 a 115 mm) *flácido*, y 4,4 a 8,3 pulgadas (122 a 211 mm) *erecto*. La circunferencia oscila entre 3 a 4,5 pulgadas (75 a 105 mm) *flácido*, y 3,4 a 4,8 pulgadas (85 a 120 mm) *erecto*.

Hay numerosos términos coloquiales para el pene, incluyendo: rabo, nabo, picha, polla, pija, verga, pico, cola, porra, pito, mango, cipote, carajo.

Mucosa, Membrana mucosa Tipo de piel húmedo y sensible que secreta un fluido viscoso llamado moco, que cubre diversas cavidades tubulares del cuerpo, como la nariz y la boca, la *uretra* y el *prepucio* (comparar con *Epitelio*).

Mutilación Genital Femenina (MGF) Procedimiento llevado a cabo en algunas zonas de África y el Medio Oriente en el que los genitales femeninos son modificados drásticamente por la eliminación total del *clítoris* junto con los labios interiores y exteriores. A menudo es seguido por la infibulación en la cual cosen las superficies del corte. El único propósito de esta actividad es impedir el placer sexual en las mujeres.

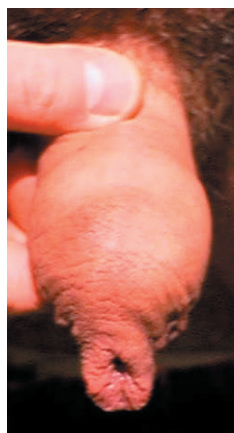Se le ha llamado incorrectamente "circuncisión femenina" por algunos antropólogos antiguos. Este término se usa afanosamente por los opositores de la circuncisión masculina para generar confusión en el tema e intentar, por analogía, desacreditar a la circuncisión masculina.

Mutilación Genital Masculina (MGM) Un término despectivo para referirse a la *circuncisión*, ideado por los que se oponen a ella con el fin de tratar de desacreditarla por analogía con las formas extremas de la *mutilación genital femenina*.

Necrosis Gangrena, la muerte de un pedazo de tejido (como en la *circuncisión* cuando se usan dispositivos que oclucionan el suministro de sangre del *prepucio*). Ver también *Atrofia*.

Neonatal Poco después del nacimiento. Recién nacido.

Nerva dorsal, Nervios dorsales Los nervios principales que sirven al *pene*. (Ver *diagrama en la página 29*.)



No circuncidado

interrumpido en lugar de la masturbación.

No circuncidado Ver foto. Es el estado original del *pene* antes de la *circuncisión*, con el *prepucio* que cubre el glande. También llamado a veces "intacto".

Nudo quirúrgico Un doble nudo hecho con material de *sutura* de tal manera que no se deslice o se desate.

Obstetra Médico que se especializa en el embarazo, el parto y el puerperio. Muchos son además *ginecólogos* ya que las dos especialidades se solapan en cierta medida.

Oetang Una perforación en el borde del *prepucio* en el que se inserta un anillo de gran diámetro para demostrar la abstinencia sexual, originalmente en Borneo.

Onanismo Ver *Masturbación*. En el relato bíblico, Onán desagradó a Dios "por derramar su semilla en la tierra"; aunque probablemente en realidad practicó el *coito*

Hemostasia (sustantivo) Prevención del sangrado.

Hemostático Bloqueo con fórceps que se utiliza para mantener cerrado un vaso sangrante.

Hemostático (adjetivo) Que detiene el sangrado.

Hidrocele Un tumor con acumulación de líquido, especialmente uno situado en la cavidad de la *tunica vaginalis* de los *testículos*; una hinchazón del testículo a partir del cual se puede extraer un líquido claro u opaco.

Himen Un delgado tejido carnoso que se extiende en la apertura de la *vagina*. Se rompe durante la primera relación sexual si no se ha roto durante un esfuerzo físico (como montar a caballo). (Ver *diagrama en la página 30*.)

Hipospadias Un defecto de nacimiento bastante raro en la que la *uretra* se abre hacia el lado inferior del *glande* o en el tronco del *pene* en lugar de la punta del glande.

Un niño con hipospadias no debe ser *circuncidado* hasta después que la hipospadias haya sido evaluada por un urólogo y tomadas las acciones correctivas, ya que el tejido del *prepucio* se utiliza normalmente en su reparación. El *urólogo* puede completar la *circuncisión* al final de la operación de reparación. Ver también *Epispadias*.

Incisión dorsal Un corte hecho a lo largo del plano superior del *prepucio*. Usualmente esto consiste en una etapa preliminar a la *circuncisión* con el fin de obtener acceso, particularmente en casos de *fimosis*.

En algunas culturas se realiza sólo una hendidura dorsal, lo que resulta en un colgajo de *prepucio* colgando debajo del glande. Aunque a menudo es referida como una *circuncisión*, esto no es una verdadera *circuncisión* ya que no se elimina el *prepucio*.

Infibulación El cierre de los órganos sexuales con una fíbula (Latín) o broche para imponer la abstinencia sexual; en los hombres, el *prepucio* es perforado y se lo fija con un anillo.

Los registros más antiguos son de la antigua Grecia, donde los atletas eran infibulados para fomentar su máximo rendimiento. Los actores y cantantes romanos eran infibulados porque se pensaba que una estricta abstinencia sexual mantenía la voz pura y joven.

En las hembras se cortan los *labios menores y/o mayores* (por lo general con el *clítoris*) y las superficies se *suturan* juntas a carne viva; cuando se curan esto cierra la *vulva* a excepción de un pequeño pasaje para la *orina* y la menstruación; se requiere hacer una incisión en el matrimonio para permitir el coito y el parto; esta práctica está muy extendida en el norte de la África musulmana, y es ampliamente condenada en otros lugares como una *mutilación genital femenina* (MGF).

Intactivista Una persona que se opone a la *circuncisión*. (de "intacto" y "activista")

Intacto Término impreciso utilizado por los opositores de la *circuncisión* para describir un pene *no circuncidado*.

-itis Sufijo que significa “inflamación”, por ejemplo, apendicitis = inflamación del apéndice.

Jinuj (hebreo) El nombre de la primera etapa (escisión) de la *circuncisión* judía. Ver también *periah*, *metzitzah*.

Labios mayores Los labios externos. (Ver diagrama de la página 30.) Estos son carnosos, cubiertos de vello púbico, y se conectan con los muslos. La mayoría de las mujeres tienen los labios externos más grandes que los labios internos, pero muchas mujeres tienen labios internos de mayor tamaño que los labios externos.

Labios menores Los labios internos. (Ver diagrama de la página 30.) Cubren la apertura de la *vagina* y la *uretra*. Los labios internos son visibles cuando los *labios mayores* se separan. En muchas mujeres, los labios menores sobresalen de los labios externos. Los labios internos pueden ser cortos o largos, arrugados o lisos. Los labios internos también son sensibles y pueden hincharse cuando la mujer se excita. Los labios internos pueden variar en color desde rosa a marrón oscuro dependiendo del color de la piel de la mujer. Los labios menores también pueden cambiar de color cuando las mujeres maduran.

Línea de cicatriz La línea donde la piel de la mucosa remanente de la capa interna del *prepucio* se une con la piel exterior en el tronco del *pene* después de la *circuncisión*.

Esta puede estar desde inmediatamente detrás del *surco coronal* a varios centímetros hacia la ingle a lo largo del tronco. La verdadera cicatriz quirúrgica suele ser difícil de ver, pero su ubicación está a menudo marcada por un cambio distintivo de color entre la piel del oscura del tronco y la piel interior más delgada del antiguo *prepucio*.

Liquen escleroso y atrófico (anteriormente llamado balanitis obliterante xerótica, o BXO). Es una forma auto-inmune de *balanitis* que produce una cicatrización extrema del *glande*. Al igual que todas las condiciones autoinmunes, es difícil de tratar debido a que los mecanismos de defensa naturales del cuerpo están trabajando en contra de los mejores intereses del paciente.

El liquen escleroso y atrófico es casi exclusivo de los hombres *no circuncidados*, especialmente en presencia de *filosis*.

El tratamiento con cremas y ungüentos esteroides reduce la inflamación, y se usa un fuerte esteroide regularmente durante aproximadamente tres meses para permitir que la piel vuelva a la normalidad. Sin embargo, si la condición ha sido tratada durante un largo periodo de tiempo, cambiando significativamente la piel, es probable que la pomada de esteroides sea menos eficaz y se requiera la *circuncisión*.

Al permitir que el glande se seque por completo, la *circuncisión* es casi siempre efectiva. Un estilo radicalmente tenso es deseable para asegurar la exposición total y permanente del glande.

Mamada Un término coloquial para el sexo oral. Ver *Fellatio*.

Masturbación mutua Actividad sexual en la que los dos participantes se masturban entre sí, por lo general de forma simultánea.

Masturbarse, Masturbación Estimular los propios órganos sexuales por el roce, etc. Los médicos victorianos lo llamaron “auto-abuso” y afirmaron que la masturbación debilitaba la vista y/o la mente, o incluso causaba ceguera o locura. No hay evidencia de dicha conexión, y si lo hubiera, ¡la mayoría de los hombres y las mujeres serían ciegos y/o locos!

Al dar la experiencia de lo que provoca a sí mismo el placer, la masturbación puede abrir el camino hacia el disfrute del sexo con un compañero. Antiguamente la *circuncisión* fue recomendada para prevenir la masturbación. Aunque no lo impide físicamente, la operación o su amenaza pueden desalentar la masturbación excesiva, pero es tan (o más) agradable después de la *circuncisión* como antes.

Mayoría de edad La edad en que una persona se convierte legalmente en un adulto. Esto varía de una jurisdicción a otra, y es generalmente a los 18 o 21 años.

Meatitis Inflamación del *meato*.

Meato, Meato urinario La abertura de la *uretra* en la punta del *glande* del *pene* donde salen la *orina* y el *semen* salen del cuerpo del varón. (Ver diagramas en las páginas 28 y 30.) En ocasiones se utiliza para referirse a la apertura de la punta del *prepucio*.

Meatotomía Cirugía donde se corta el *meato* del *glande* para ensancharlo, por lo general, debido a la dificultad para orinar por a la *estenosis del meato* o para permitir que un instrumento se inserte (por ejemplo, para inspeccionar el tracto urinario).

Método guiado con pinzas Ver *Guiada por Fórceps*.

Metzitzah (hebreo) La tercera etapa de una *circuncisión judía*, cuando la sangre (la Sangre de la Alianza) es retirada por aspiración. Con excepción de los ultra-ortodoxos, actualmente esta etapa generalmente se omite para evitar el riesgo de cualquier infección que pueda pasar accidentalmente el *mohel* al lactante. Ver también *Jinuj*, *Periah*.

Micción El acto de *orinar*.

Mohel (hebreo) La persona que hace *circuncisiones* rituales en judíos. A menudo – pero no necesariamente – es un médico, aunque siempre están plenamente capacitados y certificados tanto en los aspectos religiosos y médicos de la *circuncisión* infantil. El plural de *mohel* es *mohelim*.